

· 药物与临床 ·

## 1 例原发性肝癌合并 2 型糖尿病行射频消融术治疗后并发肝脓肿的药学监护

吴逸梅, 盛月红, 刘毅, 谢从景, 葛继芸, 黄玉凤 (海军军医大学附属东方肝胆外科医院, 上海, 200438)

**[摘要]** **目的** 探讨原发性肝癌合并 2 型糖尿病行射频消融术治疗后并发肝脓肿的药学监护。**方法** 临床药师、护士与医生配合, 对 1 例原发性肝癌合并 2 型糖尿病行射频消融术治疗后并发肝脓肿患者实施药学监护。通过对肝肾功能监护调整药物、按血培养结果调整抗生素、严密监测血压血糖等措施, 在分析疾病、提供用药方案、监护药物不良反应及相互作用等方面提供药学服务。**结果** 在治疗过程中, 感染病情得到控制, 肝肾功能恢复正常, 未出现药物不良反应, 患者 31 d 后肝脓肿治愈出院。**结论** 实施药学监护对原发性肝癌合并 2 型糖尿病行射频消融术治疗后并发肝脓肿患者的抗菌治疗起到了积极作用。

**[关键词]** 原发性肝癌; 射频消融术; 药学监护; 肝脓肿

**[中图分类号]** R969 **[文献标志码]** A **[文章编号]** 1006-0111(2019)04-0365-05

**[DOI]** 10.3969/j.issn.1006-0111.2019.04.016

## Pharmacological monitoring in a case of primary hepatocellular carcinoma with type 2 diabetes mellitus followed by hepatic abscess after radiofrequency ablation

WU Yimei, SHENG Yuehong, LIU Yi, XIE Congjing, GE Jiyun, HUANG Yufeng (Eastern Hepatobiliary Surgery Hospital Affiliated to Naval Medical University, Shanghai 200438, China)

**[Abstract]** **Objective** To investigate the pharmacological monitoring in a hepatic abscess patient after radiofrequency ablation for primary hepatocellular carcinoma with type 2 diabetes mellitus. **Methods** The patient's liver and kidney function were monitored to tailor the medication regimen. The antibiotic therapy was adjusted based on the blood culture results. Blood pressure and blood sugar were also closely monitored. Pharmaceutical care is provided based on the diseases progress, the optimization of drug regimens, the monitoring of adverse drug reactions and interactions. **Results** In the course of treatment, no adverse drug reactions occurred. The infection was under control and the liver and kidney function returned to normal. The patient was recovered and discharged after 31 days of hospital stay. **Conclusion** Pharmaceutical care plays an active role in the antibiotic treatment for the seriously infected patients.

**[Key words]** primary liver cancer; radiofrequency ablation; pharmaceutical care; liver abscess

原发性肝癌是我国常见的恶性肿瘤之一, 对于早期肝癌和不能耐受外科手术切除的肝癌患者, 热消融治疗已成为肝癌的主要治疗方法。自 1995 年意大利 Rossi 率先将射频消融术(RFA)作为热消融治疗方法之一治疗肝脏肿瘤后, RFA 已广泛运用于临床<sup>[1-2]</sup>。对早期癌症患者, RFA 治愈率可与手术相媲美<sup>[3-4]</sup>, 通过合理规划, 即使对体积较大的肿瘤, 也可获得较好的疗效<sup>[5]</sup>。RFA 虽是微创手术, 但术后感染、肝衰、术区出血、上消化道出血等并发症仍有发生, 需要多种药物联合治疗, 治疗的效果与术后用药有很大关系, 因此, 针对患者的用药监护尤其重

要。本文研究对 1 例原发性肝癌行 RFA 患者的药学监护, 临床药师运用药专业知识, 协助医师合理用药, 使患者的病情得到有效治疗和控制, 现报告如下。

### 1 临床资料

患者, 男, 59 岁。主诉乏力纳差 6 个月, 发现肝占位 1 周。现病史: 患者于 2017 年 4 月无明显诱因出现纳差伴乏力, 并感腹胀、暖气, 合并口渴及多饮多尿, 后于 2017-10-17 至当地医院就诊, 拟“2 型糖尿病”在外院住院治疗, 予以控制血糖、血压; 活血化瘀; 改善循环及对症治疗患者症状缓解。住院期间查 B 超示: 脂肪肝、肝右叶可见 32×26 mm 低回声结构; 查 AFP>1 000 μg/L。进一步查上腹部肝脏 MRI 示: 肝右叶前叶Ⅷ段见结节状 T1 低信号灶、T2 呈不均匀高信号, 增强后病灶明显不均匀强

**[作者简介]** 吴逸梅, 大专, 护师, 研究方向: 肝胆外科微创护理, Email: Wuyi\_mei@126.com

**[通讯作者]** 黄玉凤, 主管药师, 研究方向: 临床药学, Email: huan-gyufeng2013@126.com

化,延迟后信号减低,大小约 2.2 cm×2.8 cm。为进一步治疗,患者于 2017-10-28 来我院就诊。

既往病史:平时健康状况良好,否认肝炎史,否认“伤寒”“结核”等传染病史,有高血压病史 6 年,血压最高 185/107 mmHg,服用吲达帕胺缓释片,规律服用,血压控制稳定。2017-10-17 诊断糖尿病,最高血糖 17.8 mmol/L,平时口服格列吡嗪片,未监测血糖。患者曾于 2017-03-10 因“右侧基底节区出

血”住院治疗,右侧肢体肌Ⅲ级。否认手术史、外伤史,否认输血史,否认食物、药物过敏史,预防接种史随社会。

入院诊断:①肝原发性恶性肿瘤;②高血压病;③Ⅱ型糖尿病

## 2 临床药学监护

患者具体用药及监测情况见图 1。

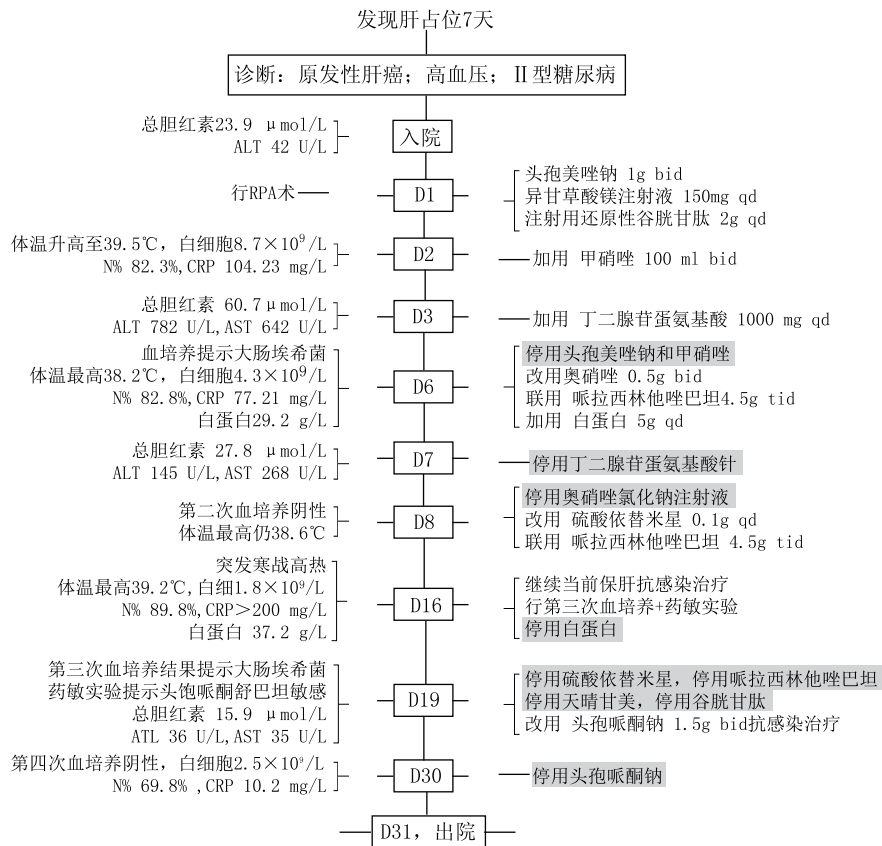


图 1 患者重要临床信息时间轴

### 2.1 保肝药学监护

患者基础肝功能较差,行肝癌 RFA 术后会造成一过性肝功能损害,加上肝脓肿后长期抗感染药物使用会加重肝功能负担,这三种因素叠加,临床上应警惕出现肝肾功能衰竭。在患者住院期间每 3 天复查一次肝功能。根据肝功能监测情况调整保肝药物,包括①入院后予以异甘草酸镁、还原型谷胱甘肽保肝;②RFA 术后加用丁二磺酸腺苷蛋氨酸;③术后第 6 天监测提示患者白蛋白 29.2g/L,给予白蛋白支持治疗等,至出院时检查肝功能正常。

### 2.2 降血糖药学监护

患者有糖尿病,平时口服格列吡嗪片治疗时,未监测血糖。入院后,临床药师建议行 RFA 的糖尿病患者,应严密观察症状并监测血糖,避免术后出现腹腔或肝内感染,决定使用生物合成人胰岛素降糖

治疗。予每日监测 4 次血糖,根据血糖的变化,及时调整胰岛素的用量,并达到理想的血糖控制。

### 2.3 降血压药学监护

患者高血压病史 6 年,长期服用吲达帕胺缓释片。虽然降压药吲达帕胺缓释片可能对服用者糖耐量造成影响,但患者入院糖耐量指标正常,故住院手术期间,按原剂量服用。患者 RFA 术后禁食当天,血压升高临时使用硝苯地平 10 mg 舌下含服降压。待患者进食后恢复使用吲达帕胺缓释片降压。

### 2.4 抗感染药学监护

患者因肿瘤范围较大,且有糖尿病病史,临床医师和临床药师在诊疗期间,评估患者术后具有肝内感染可能。患者 D1(RFA 术前)予头孢美唑钠预防性用药。D2 患者出现寒战高热,中性粒细胞百分比和 C 反应蛋白(CRP)升高,考虑有术后感染的可

能,遂经验性使用注射用头孢美唑钠+甲硝唑氯化钠注射液抗感染治疗。D6患者血培养检出大肠埃希菌,根据监护结果改用哌拉西林他唑巴坦+氨基糖苷类药物抗感染治疗。D8患者行第二次血培养结果虽为阴性,但因患者仍出现弛张热,体温最高达38.6℃,继续使用抗菌药物。D16患者突发寒战高热,故怀疑肝内感染未控制或细菌耐药,予第三次血培养,再次检出大肠埃希菌,提示头孢哌酮舒巴坦敏感。根据血培养结果予以头孢哌酮舒巴坦抗感染治疗后,患者体温未再升高,血象逐渐恢复正常。D30血培养结果为阴性,考虑感染已基本控制,予停用抗菌药后出院。

## 2.5 肾功能药学监护

患者合并有高血压、糖尿病基础疾病,因肝脓肿需多日使用抗生素治疗,药师提出应密切监测肾功能指标,警惕肾功能不全发生。故在住院期间每3天复查一次肾功能,肾功能指标均无异常。

## 2.6 药物不良反应监护

### 2.6.1 造血系统损害

患者RFA术后出现高热,CRP较高,但白细胞并未升高,同时红细胞及血小板也呈持续下降趋势,考虑与肝内感染有关,还可能与用药有关。

根据用药时间及血常规情况,医师认为与硝苯地平片、哌拉西林他唑巴坦注射液及20%中长链脂肪乳相关。药师建议停用哌拉西林他唑巴坦注射液及20%中长链脂肪乳,并及时加用升血小板及白细胞的药物,如白介素-Ⅱ,重组人粒细胞刺激因子,鲨肝醇片等。医师仅采纳停药,数天后患者白细胞、红细胞及血小板等指标逐渐恢复。

### 2.6.2 过敏反应

术后第26天,护士发现患者左上肢可见红色片状斑丘疹,全身可见散在斑片状红点,汇报后,医师、药师考虑:①静脉输液导致的静脉炎可能;②输白蛋白后迟发型过敏可能;③药物不良反应可能。根据用药及片状丘疹出现情况,怀疑头孢哌酮舒巴坦钠引起的斑丘疹。头孢哌酮舒巴坦钠说明书中提及“有报道,与所有青霉素类和头孢菌素类抗生素一样,过敏反应表现为斑丘疹(0.6%)和荨麻疹(0.08%)”。且用药与斑丘疹存在时间关系,判定为有可能是头孢哌酮舒巴坦钠的不良不良反应。建议在治疗过程中应警惕头孢哌酮舒巴坦钠可能引起的迟发型过敏反应<sup>[6]</sup>。

### 2.6.3 警惕维生素缺乏和输液反应

少数患者在使用头孢哌酮舒巴坦钠治疗后出现维生素K缺乏,其机制很可能与肠道菌群受到抑制

有关。为此,药师建议,监测凝血酶原时间,并补充维生素K,医师采纳,给予补充复方维生素。有文献报道<sup>[7]</sup>,注射用脂溶性维生素/水溶性维生素与多种微量元素或碳酸氢钠配伍使用会增加静脉输液中的不溶性微粒数,药师提醒应警惕此类情况引发输液反应。

## 3 讨论

肝脓肿是RFA术后严重并发症之一,发生率约0.2%~1.5%<sup>[8-9]</sup>,不仅会大大增加住院时间,甚至可能危及生命<sup>[10]</sup>。肝癌合并基础代谢疾病因各种疾病相互影响,互为因果,使病情更加复杂<sup>[11]</sup>。对于原发性肝癌合并基础代谢疾病的患者,行RFA术后并发肝脓肿,需注意以下几点,使治疗及时、得当、有效。

### 3.1 及时发现病情,经验选择抗生素治疗,后根据血培养结果调整抗生素

RFA术后早期诊断肝脓肿较困难,因血检白细胞通常不高,临床上易忽视<sup>[12]</sup>。此类患者临床首发症状常为寒战高热、或持续2周以上低热,除实验室检查外,超声及增强CT是进一步确诊的有效方法<sup>[13]</sup>。研究表明,RFA术后肝脓肿行血培养常见病原菌为肠球菌(33.3%)、表皮葡萄球菌(23.1%)和肺炎克雷伯菌(12.8%)<sup>[14]</sup>。大肠埃希菌肝脓肿虽少见,但多合并胆道损伤或胆道疾病,病情更加危重,病死率高,且易出现抗菌药物的多重耐药<sup>[15]</sup>。在血培养结果提示前,临床经验可选用广谱青霉素哌拉西林、三代头孢哌酮或头孢曲松,联用甲硝唑或替硝唑进行抗感染治疗。待药敏实验结果出来后调整抗生素,在更改抗生素后72小时评定其疗效,不宜过早换药和反复变更。

### 3.2 定时监测肝肾功能指标

本例患者病程中出现较长时间的肝功能指标异常,原因有四点:①原发性肝癌患者常合并肝硬化、乙型肝炎,肝脏储备功能差,RFA术前就存在肝功能异常;②RFA术虽然是局部物理治疗,对肝脏损伤较小,但多数患者术后仍会出现不同程度的胆红素和转氨酶增高<sup>[16]</sup>;③长时间多种抗生素联用,加重肝功能负荷;④严重感染导致代谢产物堆积,影响肝功能指标。患者肾功能指标病程中并未出现异常,但因合并高血压、糖尿病基础疾病,加上多日抗生素联用和感染代谢产物堆积等因素,在药学监护中仍应密切监测指标,防止肾功能不全发生。

故本例患者使用3种药物保肝,其中异甘草酸镁具有抗炎、抗氧化、抗肝脏毒性和稳定细胞膜及改

善肝功能的作用,能快速降低血清谷丙转氨酶、谷草转氨酶水平<sup>[17]</sup>,而谷胱甘肽<sup>[18]</sup>和丁二磺酸腺苷蛋氨酸能促进肝细胞膜磷脂甲基化,减少肝内胆汁淤积,有利于胆汁排泄,降低胆红素指标。此外,笔者建议选择抗生素应尽量选择对肝功能影响较小的药物,期间密切监测肝肾功能指标,如有异常,及时调整用药类型和剂量。

### 3.3 每日监测血糖血压,积极控制基础代谢疾病

王能<sup>[19]</sup>等指出,RFA术后肝脓肿发生与Ⅱ型糖尿病密切相关,糖尿病患者发生肝脓肿时症状不典型,临床表现轻,易出现误诊及漏诊。糖尿病患者的易感染性与皮肤黏膜屏障受损、体液免疫障碍和细胞免疫障碍相关,其体内高血糖状态抑制了白细胞的趋化活性、粘附能力和吞噬能力,导致抗感染能力下降<sup>[20]</sup>。而感染进一步加剧了糖代谢紊乱,血糖控制较为困难。对此类患者,应每日测量血糖4次,同时结合肾功能检验结果,调整胰岛素用量,达到正常血糖水平,有利于感染控制。

此例患者有高血压病,感染期间身体呈高代谢状态,加上长期输液,应防范水电解质紊乱和心衰等情况发生。此外,保肝药物异甘草酸镁有一定水钠潴留作用,长期使用易引发血压控制不良。若高血压患者需使用异甘草酸镁,剂量不宜过大,并要求每日测量血压2次,避免血压控制欠佳影响后续治疗。

### 3.4 警惕药物不良反应

肝脓肿患者病程时间长,期间会根据病情,多次更换使用药物,需仔细阅读药品说明书,知晓药物之间相互协同作用或拮抗作用,牢记配伍禁忌,避免意外发生。

抗菌药物不良反应是此次药学监测的重点,除药物本身引起的不良反应外,药物相互作用引起的不良反应更需要重点监护,主要有:①肾功能损害:硫酸依替米星氯化钠注射液、头孢哌酮钠舒巴坦钠均可以引起肾功能损害,应密切关注肌酐、尿素氮及尿量的变化。②肝功能损害:硝基咪唑类药物易引起肝功能异常<sup>[21]</sup>;且多种抗生素联用时,应监测肝转移酶和胆红素的变化。③消化道反应:密切观察患者有无恶心、呕吐、腹痛、厌食等现象发生。④造血系统损害:造血系统的损害常见为粒细胞减少、血小板减少、再生障碍性贫血等。⑤过敏反应:如皮肤瘙痒、皮疹、荨麻疹等,临床上,如患者使用药物较多,还需密切关注药物迟发性过敏反应。

## 4 总结

对于原发性肝癌合并Ⅱ型糖尿病的患者,行

RFA术后并发肝脓肿,个体化药学监护是必要且有效的。临床药师配合医生结合血培养结果选择抗生素,期间定时监测肝肾功能,积极控制血糖血压,防止药物不良反应发生。根据药学监护结果,及时调整用药方案,使患者转危为安。实施药学监护对原发性肝癌合并Ⅱ型糖尿病行射频消融术治疗后并发肝脓肿患者的抗菌治疗起到了积极作用。

## 【参考文献】

- [1] PARK S I, LEE D Y, WON J Y, et al. Extrahepatic collateral supply of hepatocellular carcinoma by the intercostal arteries [J]. *J Vasc Interv Radiol*, 2003, 14(4): 461-468.
- [2] SUH S H, WON J Y, LEE D Y, et al. Chemoembolization of the left inferior phrenic artery in patients with hepatocellular carcinoma: radiographic findings and clinical outcome [J]. *J Vasc Interv Radiol*, 2005, 16(12): 1741-1745.
- [3] CHEN M S, LI J Q, ZHENG Y, et al. A prospective randomized trial comparing percutaneous local ablative therapy and partial hepatectomy for small hepatocellular carcinoma [J]. *Ann Surg*, 2006, 243(3): 321-328.
- [4] CHEN M H, YANG W, YAN K, et al. Large liver tumors: protocol for radiofrequency ablation and its clinical application in 110 patients; mathematic model, overlapping mode, and electrode placement process [J]. *Radiology*, 2004, 232(1): 260-271.
- [5] 高文, 陈敏华, 严昆, 等. 射频消融治疗非手术适应证小肝癌疗效分析 [J]. *中国医学影像技术*, 2007, 23(2): 254-257.
- [6] 徐瑞琴, 冯喜英, 汪海燕, 等. 患者应用头孢类药物不良反应与其过敏史相关性的调查 [J]. *临床医学*, 2009, 29(4): 119-120.
- [7] 周远华, 方海顺, 苏广海, 等. 注射用脂溶性维生素(D)与两种常用输液的配伍稳定性考察 [J]. *中国药房*, 2013, 16(4): 573-576.
- [8] MELONI M F, GOLDBERG S N, MOSER V, et al. Colonic perforation and abscess following radiofrequency ablation treatment of hepatoma [J]. *Eur J Ultrasound*, 2002, 15(1-2): 73-76.
- [9] SHIBATA T, YAMAMOTO Y, YAMAMOTO N, et al. Cholangitis and liver abscess after percutaneous ablation therapy for liver tumors; incidence and risk factors [J]. *J Vasc Interv Radiol*, 2003, 14(12): 1535-1542.
- [10] 姚健楠, 刘福全, 岳振东, 等. 射频消融治疗原发性肝癌围手术期安全性分析 [J]. *中国肿瘤临床*, 2012(7): 404-407.
- [11] 晏建军, 严以群, 周飞国, 等. 糖尿病合并肝脓肿的外科诊治 [J]. *肝胆外科杂志*, 2002, 10(2): 96-97.
- [12] 王健, 闫子光, 佟小强, 等. 肝肿瘤射频消融术后感染性并发症的处理 [J]. *中国介入影像与治疗学*, 2016, 13(3): 155-158.
- [13] 宗登伟, 郭晨阳, 黎海亮, 等. 肝肿瘤CT引导下经皮射频消融重要并发症临床分析 [J]. *当代医学*, 2013(27): 8-10.
- [14] 侯继野, 姜杨, 董延龙, 等. 肝肿瘤患者射频消融术后感染相关并发症及其临床分析 [J]. *中华医院感染学杂志*, 2016, 26(22): 5163-5165.
- [15] SHI S, XIA W, GUO H, et al. Unique characteristics of pyo-

- genic liver abscesses of biliary origin [J]. Surgery, 2016; S0039606015009514.
- [16] 高文,陈敏华,严昆,等. 射频消融治疗非手术适应证小肝癌疗效分析[J]. 中国医学影像技术, 2007, 23(2): 254-257.
- [17] 张列祥,郑晶,陆海,等. 天晴甘美治疗重型颅脑损伤后肝功能损害的临床研究[J]. 重庆医学, 2015(28).
- [18] 程时,丁海勤. 谷胱甘肽及其抗氧化作用今日谈[J]. 生理科学进展, 2002, 33(1): 85-90.
- [19] 王能,钱国军,沈强,等. 经皮肝穿刺射频治疗肝恶性肿瘤的严重并发症分析[J]. 中华肝胆外科杂志, 2011, 17(3): 186-188.
- [20] 白浪,徐珊玲,王晓辉,等. II型糖尿病合并肝脓肿 32 例临床分析[J]. 寄生虫病与感染性疾病, 2005, 3(3): 116-117.
- [21] 张燕荣,甄健存,等. 依据《药品不良反应信息通报》探讨避免药品不良反应发生的措施[J]. 中国医院药学杂志, 2015, 35(2): 156-160.
- [收稿日期] 2018-05-23 [修回日期] 2019-05-14  
[本文编辑] 陈盛新

(上接第 360 页)

化剂和中和剂,简化检查方法,提高效率<sup>[8]</sup>。加入中和剂后,对冲液冲洗量和供试品稀释级进行进一步考察,以消除其抗菌活性为目的,最终筛选出最适合的方法<sup>[9]</sup>。

复方特比萘芬软膏对金黄色葡萄球菌的抑制作用强,因此在控制菌金黄色葡萄球菌检查中除了加入中和剂,还使用薄膜过滤法合并培养基稀释法以达到抗菌的作用。培养基稀释法利用减少单位体积内的供试品浓度以消除供试品抑菌作用,操作简便且不减少供试品检验量。培养基体积为 600 ml 或以上时,试验组显示金黄色葡萄球菌相应的反应特征。

《中国药典》2015 版四部将加菌提前至供试液制备环节,更贴近药品在生产、贮存和运输过程中微生物污染的实际情况,提高试验的科学性<sup>[10]</sup>。但是莫匹罗星和特比萘芬的抗菌活性强,在供试液制备环节加菌无法达到规定的回收比值,所以选择在薄膜过滤冲洗后加菌。因此结合实际情况,对于抗菌活性强的药物,可以考虑经过中和、稀释或薄膜过滤处理后再加入菌悬液。

#### 4 结论

复方特比萘芬软膏的微生物限度检查方法为:需氧菌总数计数采用薄膜过滤法,取 1:100 稀释级供试液 10 ml 进行冲洗,冲洗量为 300 ml。霉菌和酵母菌总数计数采用薄膜过滤法,取 1:20 稀释级供试液 10 ml 进行冲洗,冲洗量为 800 ml。控制菌检查:采用薄膜过滤法,取 1:10 稀释级供试液 10 ml 进行冲洗,冲洗量为 300 ml,接种至 100 ml 胰

酪大豆胨液体培养基培养,按照铜绿假单胞菌检查法检查;采用薄膜过滤法,取 1:10 稀释级供试液 10 ml 进行冲洗,冲洗量为 1 000 ml,接种至 600 ml 胰酪大豆胨液体培养基培养,按照金黄色葡萄球菌检查法检查。本方法科学准确,可为类似抗菌活性强的品种的微生物限度检查方法的设计提供参考。

#### 【参考文献】

- [1] 尹斌,冉玉平. 1%特比萘芬乳膏对常见皮肤癣菌、球形孢子丝菌及裴氏着色真菌的体外抑菌活性研究[J]. 皮肤病与性病, 2015, 37(3): 130-132.
- [2] 周琳. 莫匹罗星乳膏外用治疗细菌性皮肤病临床疗效观察[J]. 中华临床医师杂志, 2016, 10(4): 235-236.
- [3] 国家药典委员会. 中华人民共和国药典(2015 年版四部)[S]. 北京:化学工业出版社, 2015: 136~151.
- [4] 杨晓莉,李辉,马英英,等. 中国药典 2015 年版非无菌产品微生物限度检查:微生物计数法解读[J]. 药物分析杂志, 2016, 36(6): 1101-1107.
- [5] 廖祥茹,陈晨,李响,等. 聚山梨酯 80 在微生物限度检查中的应用[J]. 中国药师, 2014, 17(10): 1776-1777.
- [6] 钱文静,张玫,袁耀佐. 盐酸特比萘酚凝胶微生物限度检查方法的验证[J]. 药物分析杂志, 2008, 28(12): 2135-2139.
- [7] 张力. 特比萘芬片与特比萘芬乳膏治疗皮肤癣菌病的疗效对比[J]. 中国药业, 2013, 22(9): 69-70.
- [8] 李辉,杨晓莉,梁泽梅,等. 不同剂型硝酸咪康唑微生物限度检查方法适用性研究与评价[J]. 中国抗生素杂志, 2018, 43(1): 80-84.
- [9] 汤茜,李瑞莲. 盐酸莫西沙星片微生物限度方法适用性研究[J]. 国外医药抗生素分册, 2016, 37(4): 172-176.
- [10] 马仕洪,刘鹏,胡昌勤,等. 药品微生物限度检查方法适用性试验中加菌方式的实验研究[J]. 药物分析杂志, 2018, 38(5): 877-872.

[收稿日期] 2018-12-27 [修回日期] 2019-06-06  
[本文编辑] 陈盛新